

CATARACT BIJ HONDEN

Inleiding

Een bekend begrip in de oogheelkunde is staar, soms ook grauwe staar genoemd. De medische term ervoor is cataract. Een veelvoorkomende kwaal die vaak door de dierenarts wordt gevonden tijdens een routine controle, maar soms ook plots door de eigenaar opgemerkt wordt en reden kan zijn voor een bezoek aan de dierenarts.

Wat is cataract nu precies?

In principe is cataract uit te leggen als elke vorm van witting of troebeling van de lens of het lenskapsel. Het wordt meestal veroorzaakt door een verminderde zuurstofopname. Hierdoor wordt de lenskwaliteit negatief beïnvloed. Dit leidt aanvankelijk tot zwelling van de lens door verhoogde vloeistofopname en later juist tot uitdroging van de lens.

Onderverdeling

Cataract is onder te verdelen in verschillende vormen, naar leeftijd van optreden (juveniel of seniel cataract), naar oorzaak van ontstaan (traumatisch, diabetisch cataract), of naar plaats van ontstaan (capsulair, subcapsulair, anterior, posterior, nucleair).

De laatste criteria zijn erg technisch om goed uit te leggen en voor behandeling en prognose van weinig belang. De andere criteria van onderverdeling verdienen enige uitleg:

- Congenitaal cataract. Dit type cataract is aangeboren, en komt meestal voor in combinatie met andere aangeboren afwijkingen aan het oog. Het type cataract is vaak langzaam progressief (wordt langzaam erger) en geeft meestal uitgesproken witting van de lens.
- Juvéniel cataract. Dit type ontstaat vaak al tussen het 1e en 8e levensjaar. Als andere oorzaken uitgesloten zijn (zoals diabetes, bestraling of trauma) is erfelijkheid zeer waarschijnlijk. Juvéniel cataract begint vaak aan de buitenzijde van de lens en wordt erger in de tijd.
- Seniel cataract (ouderdomsstaar). Dit is een veelvoorkomende vorm van cataract. Het wordt meestal gezien bij oudere dieren en is vaak eerder gelokaliseerd (niet de gehele lens is betrokken in het proces). Het mag niet verward worden met de normale verharding van de lens (sclerose) die bij vrijwel elke hond optreedt bij het ouder worden.
- Stralingscataract. Overmatige bestraling van het oog, bijvoorbeeld Röntgen- of gammastraling, maar ook UV-licht, kan cataract induceren.
- Alimentair/toxisch cataract. Bepaalde giftige stoffen en mogelijk sommige voedingsbestanddelen kunnen aanleiding geven tot het ontstaan van cataract.
- Traumatisch cataract. Door een steekwonde door bijvoorbeeld een doorn, een splinter of een nagel van een kat kan cataract ontstaan wanneer de lens of het lenskapsel geraakt wordt. De uitgebreidheid van het cataract is afhankelijk van de diepte van de wond en de snelheid van helen van het lenskapsel. Bij snelle heling kan het cataract beperkt blijven tot een kleine zone, het gezichtsvermogen kan dan onaangetaast blijven.
- Erfelijk cataract. De meest voorkomende vorm van cataract bij de hond komt zowel als juveniele vorm voor als in de vorm van seniel cataract. Het begint meestal achteraan op de lens en breidt zich naar voren uit.

Secundair cataract

Een laatste vorm van cataract is secundair cataract. Het hoort niet in het bovenstaande lijstje omdat de cataract optreedt als gevolg van een andere (oog-) aandoening en niet als ziektebeeld op zich. Voorbeelden zijn lensluxatie, retinadysplasie en progressieve retina atrofie. De laatste twee oorzaken zijn netvlies-aandoeningen waarbij vaak blindheid

optreedt. Het is dan ook aan te raden deze oorzaken uit te sluiten vooraleer men overgaat tot behandeling van het cataract (zie behandeling)

Diabetisch cataract

Deze vorm kan geschaard worden onder het kopje secundair, maar wordt als aparte aandoening besproken in verband met een bijzonder belang.

Bij diabetescataract stijgt de hoeveelheid suiker in het oogvocht en de lens, deze suiker wordt omgezet in bepaalde stoffen die sterk water gaan aantrekken in de lens. Hierdoor krijgt men zwelling en dus ontstaat cataract. Het belang van deze vorm van cataract is dubbel: enerzijds kan het optreden van cataract door diabetes heel snel gaan (soms binnen 14 dagen) en is het dus aan te bevelen een suikerpatiënt zo snel mogelijk te behandelen, anderzijds is het (plots) optreden van cataract een goede reden om na te gaan of de patiënt suikerziekte heeft.

Progressie

Al naar gelang de uitgebreidheid en de mate van progressie spreken we van verschillende stadia:

- Beginnend (incipient) cataract: De cataract is pas net zichtbaar, minder dan 10-15% van het lensvolume is vertroebeld.
- Immatuur (onrijp) cataract: De Cataract is gevorderd, maar er zijn nog (kleine) delen van de lens doorzichtig. Het dier kan nog zien.
- Matuur (rijp) cataract: De cataract is volledig over de lens verspreid, het dier is volledig blind. (let op: licht en donker kunnen soms nog onderscheiden worden, dus er is nog sprake van reactie van de pupil op licht)
- Hypermatuur (overrijp)cataract: In sommige gevallen kan een matuur cataract gaan oplossen, delen van de lens vervloeien dan waardoor een deel van het netvlies weer zichtbaar wordt. Dit stadium wordt soms gezien bij honden die op jonge leeftijd al een matuur cataract hebben.

Behandeling

Er bestaat geen medicamenteuze behandeling voor cataract, noch kan men de progressie van cataract beïnvloeden door medicijnen. De enige behandelmogelijkheid is chirurgie. Er zijn verschillende technieken beschreven:

- Totale (extracapsulaire) lensextractie. Hierbij wordt de gehele lens met het lenskapsel verwijderd. Dit is de gemakkelijkste manier voor de chirurg. Nadeel is dat de lens niet vervangen kan worden en de hond dus nadien wel zicht heeft, maar niet scherp kan zien. Gevolg is dat de hond zich nog eens kan stoten tegen onverwachte obstakels.
- Intracapsulaire lensextractie. De lens wordt bij deze techniek uit het lenskapsel gehaald. Nadien kan een kunstlens ingebracht worden in het lenskapsel. Dit zorgt ervoor dat het zicht van de hond bijna volledig terugkeert. Nadelen zijn de kosten (ingewikkelder operatie) en het iets groter risico op complicaties.
- De allernieuwste techniek heet Phacoemulsificatie. Bij deze techniek wordt eveneens de lens verwijderd uit het kapsel. Het verschil met boven beschreven techniek is dat hier een veel kleiner sneetje wordt gebruikt en de lens als het ware wordt verbrijzeld. Hierna kan de lens uit het kapsel worden gezogen en de kunstlens worden geplaatst. Voordeel van deze techniek is de kleinere kans op complicaties en het sneller herstel.

Voor alle boven beschreven behandelingen wordt de hond verwezen naar een oogspecialist.

Prognose

In principe is de prognose na operatie redelijk tot goed. Het is wel van belang om na te

gaan of het dier geen andere problemen heeft zoals retina atrofie of retina dysplasie waardoor blindheid optreedt. Het is duidelijk dat cataract chirurgie in die gevallen geen enkele zin heeft. Natuurlijk is een tweede criterium de gezondheidstoestand van de hond. Het is van het grootste belang na te gaan of het dier gezond genoeg is voor een ingreep onder narcose en men moet een goede overweging maken of de levensverwachting van het dier lang genoeg is om een dergelijke ingreep te verantwoorden.

Daarnaast is het van belang een goede inschatting te maken van de noodzaak. Sommige honden weten zich dermate goed te redden met hun blindheid dat afgezien wordt van chirurgie.

Erfelijkheid

Bij bepaalde hondenrassen komt cataract voor als erfelijke afwijking. We onderscheiden een groep waar juveniele cataract voorkomt:

Afgaanse Windhond, Amerikaanse en Engelse Cocker Spaniel, West Highland White-, Bedlington- en Boston Terriër, Dwergschnauzer, Duitse Herder, Golden-, Labrador- en Chesapeake Bay-Retriever, Springer Spaniel, Poedels en Grote Münsterlander. En een groep waarbij de congenitale vorm gezien wordt:

Cavelier King Charles- en Engelse Cocker Spaniel, Golden- en Labrador Retriever, West Highland White Terriër, Dwergschnauzer en de Old English Sheepdog.

Preventie

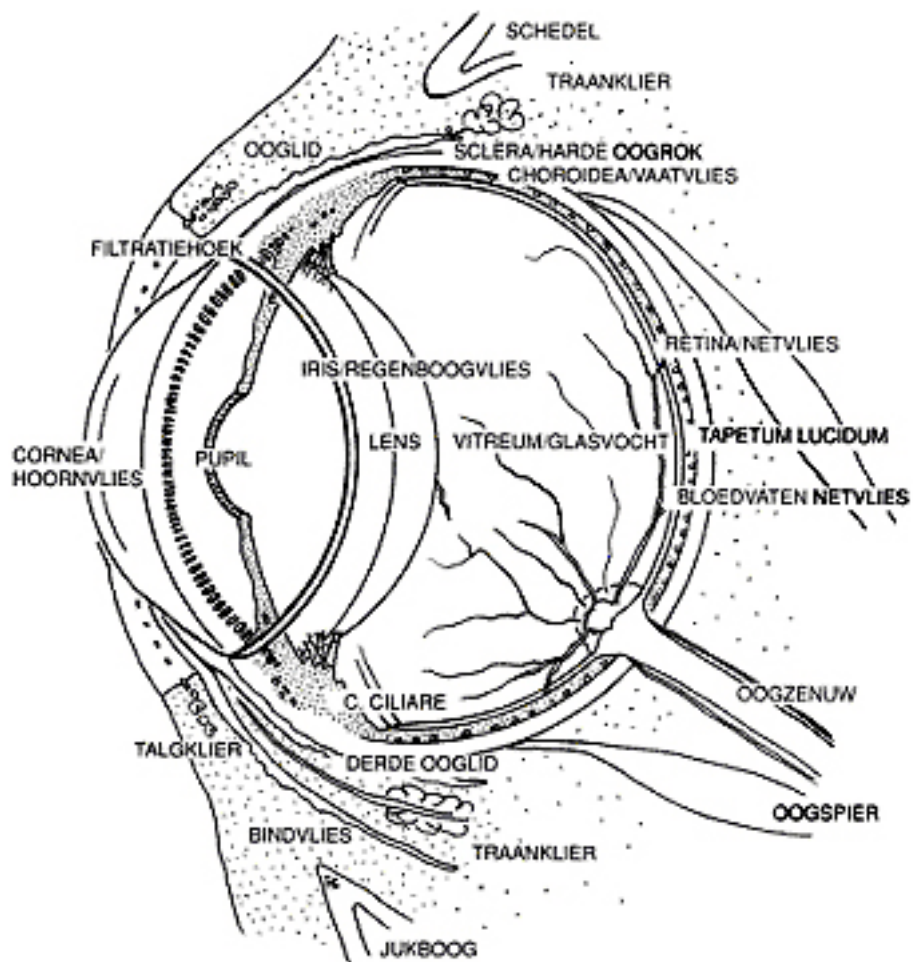
Voor preventie van cataract is het belangrijk naar de erfelijkheid te kijken. Gelukkig zijn verschillende rasverenigingen al langer doordrongen van het belang van uitsluiten voor de fok van dieren die erfelijke gebreken vertonen. Dit geldt ook voor dieren met cataract.

Naast erfelijke factoren is het van belang te letten op andere zaken: bij trauma van het oog zo spoedig mogelijk een dierenarts consulteren om de ernst van het trauma vast te stellen. Bij verdenking van diabetes (suikerziekte), bijvoorbeeld erg veel drinken en plassen, zo spoedig mogelijk onderzoek laten uitvoeren door uw dierenarts. Dieren niet onnodig blootstellen aan hoge dosis straling, met name UV- licht (zon en zonnebanken) is schadelijk voor de lens.

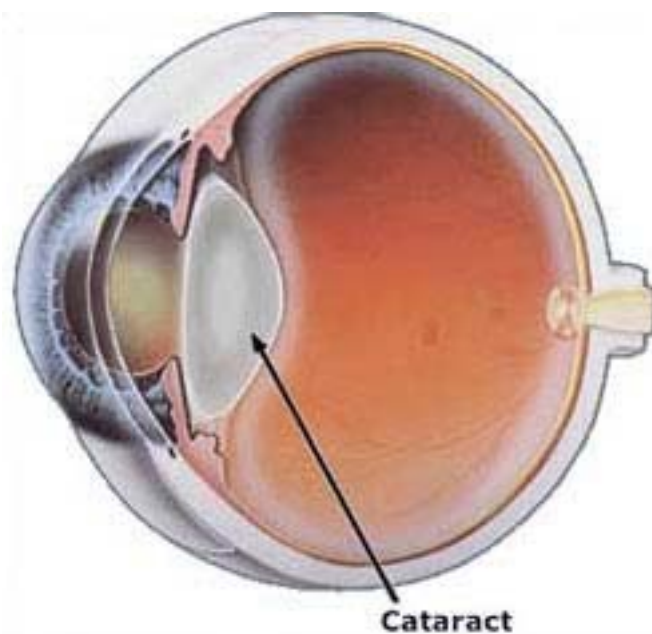
Drs. Leonieke van den Bosch dierenarts, verbonden aan WHG Dierenziekenhuis Rotterdam, Pascalweg 4, 3076 JP Rotterdam. <http://www.whgdierenartsen.nl/>

N.B.

Onze hand-outs worden vervaardigd aan de hand van niet alleen wetenschappelijke literatuur, maar ook van onze eigen inzichten op grond van persoonlijke ervaringen. Daarom kan de informatie voor een deel afwijken van de gangbare literatuur.



Afbeelding 1. Doorsnede door het oog van de hond



Afbeelding 2. Doorsnede door een oog met cataract