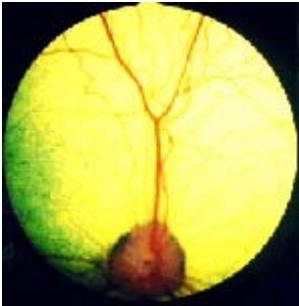

## **PRA oftewel PROGRESSIEVE RETINA ATROFIE**

De term PRA wordt, vooral in de fokkerswereld, gebruikt voor een hele groep van aandoeningen aan het netvlies in het oog, waardoor er afwijkingen aan het gezichtsvermogen ontstaan. Om te kunnen begrijpen wat deze aandoeningen inhouden zal in dit artikel ingegaan worden op de bouw en functie van de retina, een andere naam voor het netvlies.



Afbeelding 1. Zo ziet het netvlies er normaal uit!

### **Inleiding**

Ons netvlies bevat lichtgevoelige cellen, en zorgt er dus voor dat we kunnen zien! Het bestaat uit een binnen- en een buitenblad. Het buitenblad wordt gevormd door het pigmentepitheel. Het binnenblad is het sensorische deel van het netvlies, waar de staafjes en kegeltjes zich bevinden. De staafjes zijn heel gevoelig voor licht en beweging, en zijn vooral van belang voor het zien bij schemer. De kegeltjes zijn minder gevoelig voor licht en zijn juist bedoeld voor het onderscheiden van details en kleuren. Bij de hond is duidelijk aangetoond, en bij de kat heel aannemelijk gemaakt, dat zij kleuren kunnen zien! Honden blijken over twee fotopigmenten te beschikken, namelijk violet en groen. Alleen bij de primaten, dus bij de mens en bij apen, zijn drie fotopigmenten aangetoond, namelijk blauw, groen en rood.

### **Hoofdgroepen**

Progressieve retina atrofie wordt gekenmerkt door progressieve, onomkeerbare afwijkingen van het netvlies en er worden een aantal hoofdgroepen onderscheiden:

- Erfelijke dagblindheid
- Erfelijke nachtblindheid
- Erfelijke progressieve nachtblindheid, voorheen gegeneraliseerde PRA genaamd
- Pigment epitheel dystrofie PED

Het is eigenlijk de vraag of PED nog wel tot de groep van erfelijke netvlies-aandoeningen mag worden gerekend. Recent onderzoek geeft namelijk aan dat voeding als oorzaak een rol speelt, en dat de aandoening vaker in bepaalde families voorkomt.

### **Erfelijke dagblindheid**

Na een aanvankelijk normale ontwikkeling raken bij deze aandoening de kegeltjes aangetast. Deze zeldzame dagblindheid is gevonden bij de Alaskan Malamute met een begin op 6 maanden leeftijd, en is erfelijk bepaald (enkelvoudig recessief). De afwijking wordt vrijwel alleen herkend aan het gedrag van de hond, want bij oogonderzoek worden geen duidelijke afwijkingen gezien. Wel kan de diagnose bevestigd worden door het maken van een ERG (zie kopje Ziekteverschijnselen).

### **Erfelijke nachtblindheid**

Hierbij zijn de honden (Briards) nachtblind, maar bij daglicht kunnen ze redelijk zien. Bij het oogonderzoek zijn geen afwijkingen zichtbaar, maar bij het maken van een ERG (zie kopje Ziekteverschijnselen) zijn er wel afwijkingen.

### **Erfelijke progressieve nachtblindheid**

Deze vorm kan weer in 5 subtypes worden onderverdeeld, dit is vooral van belang in verband met de leeftijd waarop de verschijnselen van nachtblindheid het eerst optreden. Zijn de staafjes en/of kegeltjes verkeerd aangelegd, dan zullen zij ook al heel vroeg degenereren. Dat houdt in dat de nachtblindheid dan ook al binnen de eerste 6 levensmaanden zal optreden, en die dieren zijn op 1-2 jarige leeftijd helemaal blind. De rassen waarbij deze vorm voorkomt zijn: Ierse en Gordon Setter, collies, Dashond ruwhaar, Shetland Sheepdog, Noorse Elandhond, Abessijn en Pers.

Bij de laat beginnende vormen zijn de staafjes normaal aangelegd en begint de degeneratie ook laat. De dieren zijn bij deze vormen met 3-5 jaar nachtblind en met 6-9 jaar geheel blind. Deze vormen komen voor bij de Poedel, Drentse Patrijshond, Schapendoes en de Engelse en Amerikaanse Cocker Spaniël.

Er zijn ook tussenvormen, waarbij de dieren nachtblind zijn met 1-2 jaar en geheel blind met 3-5 jaar. Deze vormen komen voor bij de Schnauzer (dwerg), Tibetaanse Terriër, Labrador Retriever en Abessijn. Er zijn zelfs rassen, waarbij minstens twee vormen voorkomen, zoals de Elandhond, Ierse Setter, Dashond ruwhaar, Schotse herder en de Abessijn.

Al deze vormen hebben wel gemeen dat ze, op een enkele uitzondering na, op dezelfde manier erfelijk bepaald zijn (enkelvoudig recessief) en dat de symptomen vrijwel identiek zijn.

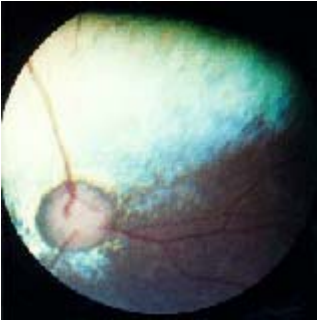### **Pigment epitheel dystrofie (PED)**

Bij deze afwijking wordt in eerste instantie het pigmentepitheel aangetast, hierna worden de kegeltjes aangetast, en uiteindelijk het hele netvlies. Deze afwijking is vastgesteld bij de Briard, Golden- en Labrador Retriever, collies, Shetland Sheepdog, Engelse Cocker- en Springer Spaniël en de Welsh Corgi (Cardigan). Recent onderzoek wijst erop dat voedingsfactoren een rol spelen, namelijk vitamine E en taurine, en dat de aandoening vooral binnen bepaalde families voorkomt.

De symptomen bestaan uit minder kunnen zien op 3-5 jarige leeftijd bij vol licht, beweging wordt wel waargenomen, maar stilstaande objecten worden slechter gezien dan normaal. Meestal zijn de dieren uiteindelijk op een leeftijd van 5-9 jaar blind, al treedt er niet altijd volledige blindheid op.

### **Ziekteverschijnselen**

De ziekteverschijnselen bij PRA hebben natuurlijk te maken met het afgenomen gezichtsvermogen. Zo kan de hond of kat wijde pupillen hebben en vertraagde pupilreflexen, en neemt het gezichtsvermogen bij schemer af. Een heel oplettende eigenaar zal dit soms opvallen als een wat angstiger, voorzichtiger gedrag bij schemer. Bij het oogonderzoek bij de dierenarts zijn bij het zogenaamde "spiegelen" van het netvlies kleurverschuivingen te zien en neemt de reflectie toe, en worden de bloedvaatjes in het netvlies dunner. Vaak treedt in het eindstadium van PRA staar op, dit is een troebeling van de lens, waardoor het netvlies niet meer in zijn geheel te beoordelen is! En zo heeft een staaroperatie ook alleen maar zin bij honden waarvan het netvlies in een goede conditie is, zodat te verwachten is dat het gezichtsvermogen zal toenemen als de lens verwijderd wordt! De echte diagnose PRA kan alleen maar gesteld worden door een oogspecialist, die speciale apparatuur heeft om naar het netvlies te kijken. Door het netvlies te onderwerpen aan lichtprikkels kunnen in delen daarvan elektrische potentialen opgewekt worden, en deze kunnen dan geregistreerd worden in de vorm van een elektro-retinogram, of een ERG. Hiermee kan de diagnose worden bevestigd.



Afbeelding 2. Dit is het netvlies van een hond met PRA

### **Therapie**

Helaas is een therapie niet beschikbaar. De dieren die PRA hebben worden, afhankelijk van welke vorm ze hebben, in meer of mindere mate blind. Maar blinde honden en katten kunnen zich prima redden zolang ze in een voor hen bekende omgeving zijn, en weten waar bijvoorbeeld de meubels in de huiskamer staan!

### **Preventie**

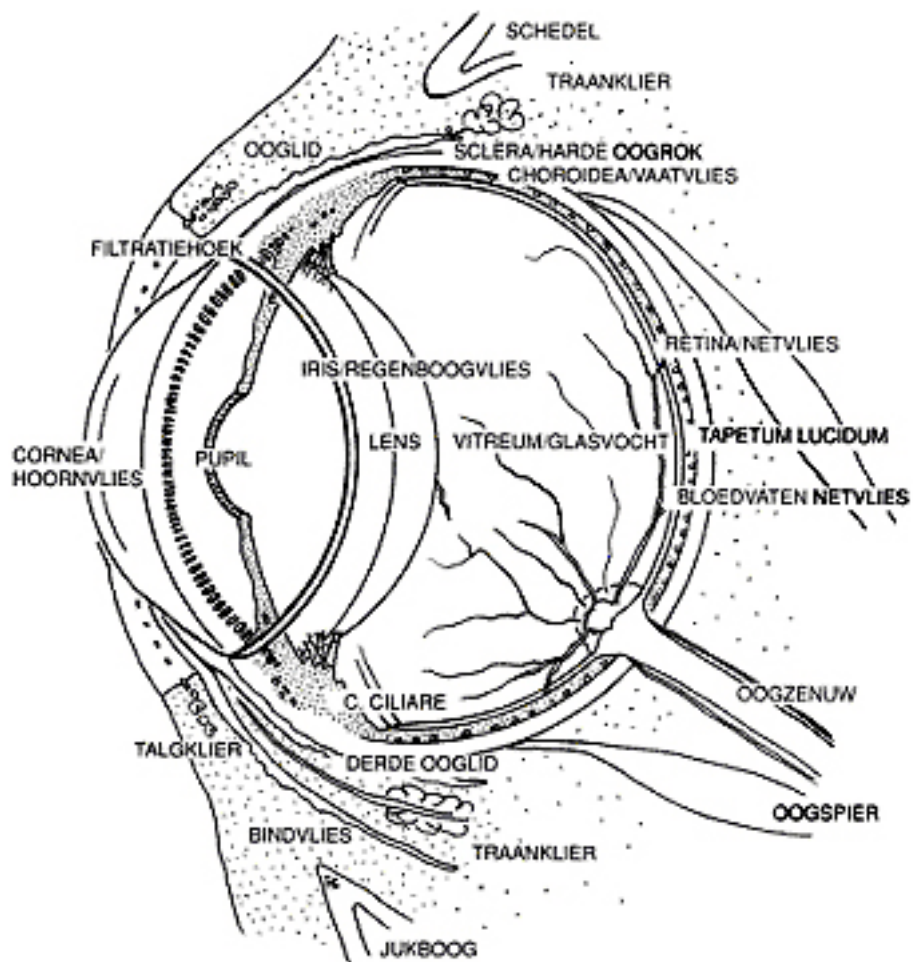
Dieren met verschijnselen van PRA kunnen maar beter als PRA-lijder worden aangemerkt, totdat het tegendeel is bewezen. Verder is het van belang om een oogspecialist de juiste diagnose te laten stellen. Als je het baasje van een hond of kat met PRA bent is het belangrijk dat je dit meldt aan de rasvereniging en aan de fokker van de ouderdieren. Dan kunnen zij gelijk er voor zorgen dat de directe familie ook op de afwijking wordt gecontroleerd, want zo kan je beter opsporen wie er drager is van de aandoening. Het fokken met dieren die de aandoening hebben of met de directe familie wordt namelijk sterk afgeraden!

Drs. Nicole Landsbergen, dierenarts, verbonden aan WHG Roest Praktijk voor Gezelschapdieren, Parkweg 211, 2271 BA Voorburg; T 070-3870893;

<http://www.whgdierenartsen.nl/>

*N.B.*

*Deze cliënten hand-out is bedoeld als ondersteuning van het consult door de dierenarts. De tekst gaat ervan uit dat uw huisdier al door de dierenarts is gezien. De adviezen in de hand-out gelden alleen voor dieren bij wie de diagnose is gesteld. De informatie dient niet als vervanging van een consult door de dierenarts! Bedenk bij het lezen dat de gezondheidssituatie van uw huisdier anders kan zijn dan in de teksten wordt beschreven. Verder worden al onze hand-outs vervaardigd aan de hand van niet alleen wetenschappelijke literatuur, maar ook van onze eigen inzichten op grond van persoonlijke ervaringen. Daarom kan de informatie voor een deel afwijken van de gangbare literatuur.*



Afbeelding 1. Doorsnede door het oog van de hond