

URINELEIDERS, PROBLEEMPJES EN DEKREUEN

Een zwaar onderwerp, maar toch heel belangrijk om te lezen ook voor diegenen die zich niet met de fokkerij bezig houden. Het gaat om verkeerd aangelegde urineleider(s) en het is een erfelijke aandoening die al jaren bekend is bij de Entlebucher Sennenhond.

Een duur woord voor die aandoening is Ectopische Ureter.

Zowel binnen de Zwitserse als binnen de Duitse rasvereniging is dit probleem heel erg actueel.

Normaal als de aanleg goed is heeft een hond twee nieren die door buisjes (= ureteren) tussen nier en blaas uitmonden in de blaas. De urine wordt door de hond via de plasbuis geloosd. De sluitspier van de blaas zorgt ervoor dat de hond geen urine verliest, dus continent is.

Incontinentie zie je nogal eens bij oudere dieren zowel reuen als teven. Maar het komt ook voor als er andere aandoeningen zijn, zoals aandoeningen van het ruggenmerg of de hersenen, hormoonziekten, blaasontsteking (frequent kleine hoeveelheden plassen), tumoren in de urinewegen, prostaatproblemen en soms darmziekten. Ook bij stress of emoties kan een hond urineverlies hebben. Het komt ook wel eens voor na sterilisatie van de teef. Tenslotte kan een hond (soms zelfs een pup) met urine-incontinentie een aangeboren anatomische afwijking hebben en dan bedoel ik de Ectopische Ureter.

Voor de goede orde, onvrijwillig urineverlies (= incontinentie) is iets anders dan de onzindelijkheid van een pup die nog niet weet dat hij buitenshuis zijn behoeften moet doen en die daarnaast nog moet leren om zijn plasje wat langer op te houden.

Ectopisch, "verkeerd aangelegd" dus. Een verkeerd aangelegde urineleider ofwel een ectopische ureter kan bijvoorbeeld uitmonden in de vrije buikholtte, in de plasbuis, op een verkeerde plaats in de blaas of kan zelfs door de blaas heen rechtstreeks uitmonden in de plasbuis. Bij reuen kan de urineleider uitmonden in de zaadleider en de prostaat, bij teefjes in de vagina of in de baarmoeder.

Onder dezelfde noemer vallen bij ons ras het geheel ontbreken van de blaas, nier(en) of urineleider alsmede een verzwakking van de sluitspier van de blaas.

Verschijselen

In het nest gebeurt het soms dat de pup urine uit de nog niet gesloten navel lekt; bij het sluiten van de navel krijgt de pup een dikke bulk door ophoping van die urine. Als de afwijking niet direct herkenbaar is wordt het zichtbaar door het druppelen van urine en natte plekken daar waar de hond gelegen heeft. Bij teven kan de huid rond de vulva ontstoken raken doordat de vulva voortdurend nat is door de urine.

Als de ectopische ureter niet door urineverlies zichtbaar wordt zijn er vaak andere symptomen die naar de oorzaak wijzen. Bijvoorbeeld een terugkerende blaasontsteking of algeheel ziek zijn, vaak veroorzaakt door schade aan de nieren. Een kapot gesprongen nier, die vrijwel altijd de dood van de hond betekent, is een extreem voorbeeld hiervan.

Typisch

binnen ons ras is dat de teefjes ons in de meeste gevallen binnen de eerste zes maanden laten zien dat er iets mis is. Of omdat zij nat zijn, of omdat zij telkens een blaasontsteking hebben of anderszins ziek worden.

Bij onderzoek blijkt dan dat er iets in de aanleg van het urinewegsysteem fout is. Ofwel de ureter is verkeerd in de blaas ingeplant. Ofwel de ureter is te nauw, waardoor de urine

terug stroomt vanuit blaas naar nieren waardoor urineweginfecties ontstaan die kunnen leiden tot nierbeschadigingen. Een te hoge druk in het afvoersysteem kan er zelfs verantwoordelijk voor zijn dat een nier letterlijk uit elkaar springt.

Bij reuen treedt de incontinent in de meeste gevallen pas na tweeënhalvejarige leeftijd op. Soms ook na een castratie. Wij kennen ook reuen die op een leeftijd van een jaar of zes wat gaan kwakkelen met de gezondheid. Bloed- en urineonderzoek toont dan al vlug een verminderde nierfunctie aan die vaak ten grondslag ligt aan een vernauwde urineleider. Na soms een jarenlang nierfalen overlijdt de reu aan deze aandoening.

De diagnose kan de dierenarts stellen door naar uw verhaal te luisteren en enkele onderzoeken te doen. In veel gevallen zal een verwijzing naar een specialist plaatsvinden. Bloed- en urineonderzoek, een röntgenfoto en/of een echo zullen snel duidelijkheid kunnen verschaffen.

Behandeling

Om welke vorm het ook gaat, de enige oplossing is een operatieve ingreep.

Vooruitzichten

De vooruitzichten zijn wisselend. Afhankelijk van de vorm worden goede en minder goede resultaten bereikt.

Project in Duitsland

De rasvereniging SSV in Duitsland is in samenspraak met de Zwitserse dierenarts mevr. Dr. I. M. Reichler een project gestart. Om te beginnen heeft de SSV de eigenaars van tachtig reuen die in de fok zijn/waren alsmede de eigenaars van honden waarvan bekend is dat ze familiair belast zijn uitgenodigd om op vrijwillige basis hun hond op een ectopische ureter te laten onderzoeken. Het onderzoek gebeurt door middel van een echo zonder contrastmiddelen en het is pijnloos. Slechts in enkele gevallen zal aanvullend onderzoek nodig zijn.

De SSV stelt dat de diagnose slechts door ervaren onderzoekers vastgesteld kan worden en heeft daarom een aantal artsen in diverse Universiteitsklinieken in Duitsland en Zwitserland benaderd en bereid gevonden dit onderzoek te doen. In de hoop in de toekomst een gentest te kunnen ontwikkelen wordt tevens bloed afgenomen dat in Zürich verzameld wordt.

Het onderzoek is een eerste stap, een screening van die reuen die tot de fokkerij zijn toegelaten. De reu die na het beoordelen van de echo niet in orde blijkt te zijn zullen wij natuurlijk niet meer adviseren als dekreu voor onze teefjes.

De reu die wel in orde is blijft op de dekreuenlijst maar van hem kan natuurlijk niet gesteld worden dat hij de aandoening niet zou kunnen vererven. Om dat te weten is een gentest nodig.

Omdat de rasvereniging ESVN in Nederland ook wat dit betreft geen actie onderneemt zit er voor onze reu-eigenaars niets anders op dan voor het onderzoek uit te wijken naar Duitsland of Zwitserland i.v.m. de Internationale erkenning van het gedane onderzoek.

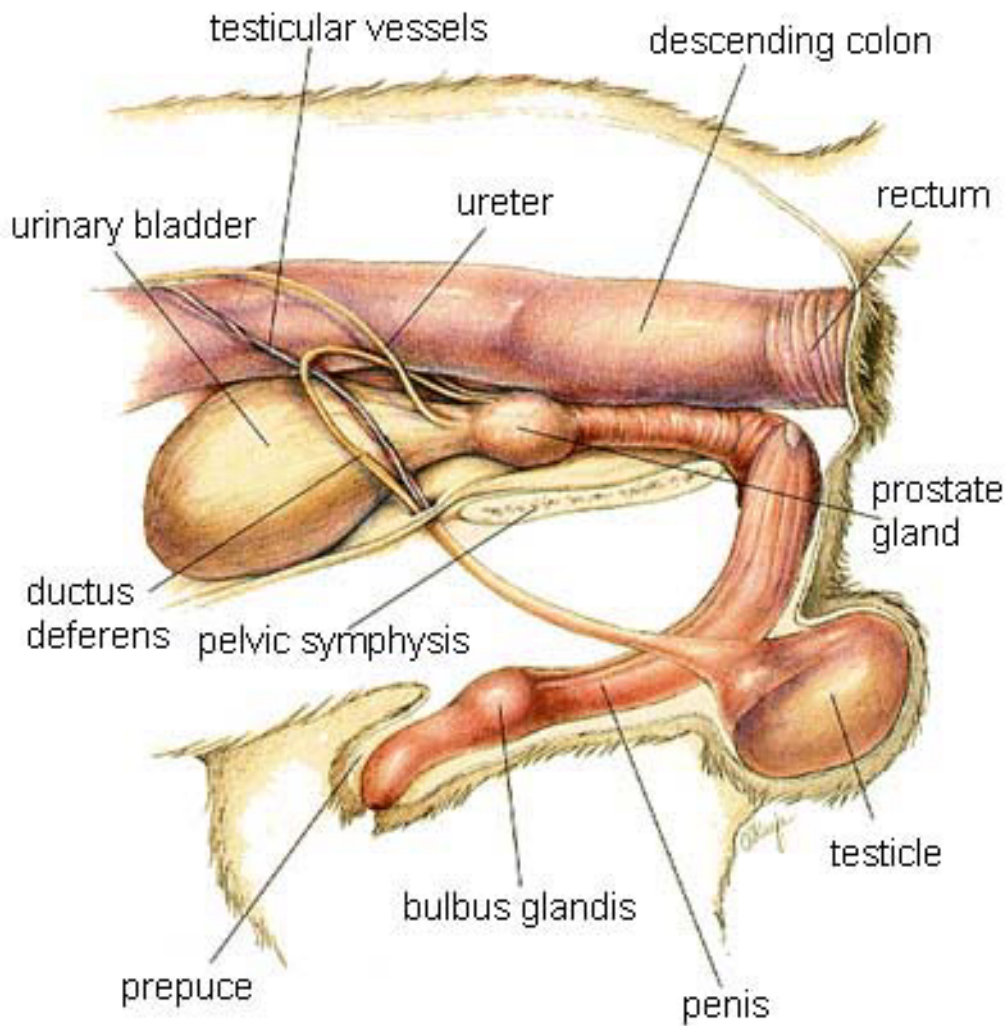
Officieel zijn de resultaten van de tot nu toe onderzochte reuen nog niet bekend, maar ik weet dat er een wat oudere dekreu is die slechts een nier en ureter blijkt te hebben. Deze reu is zelf overigens klachten vrij.

Op dit moment is een onderzoek naar de ectopische ureter bij dekreuen niet verplicht. De verwachting is echter dat de teveneigenaars binnen zeer korte tijd alleen nog onderzochte

en gezonde reuen willen ontmoeten als dekparker voor hun teefjes.

Ans

Bron: *Clubblad Entlebucher Sennenhonden Club – Jaargang 9, Nummer 3, Augustus 2008*



Afbeelding 1. De ligging van de urinewegen bij de reu

Sehr geehrte Familie ...,

vielen Dank für Ihr Interesse an der Studie zum Ausschluss von ektopischen Harnleitern teilzunehmen.

Zu Ihrer Frage wer den Ultraschall durchführen wird: die Darstellung der Harnleiter ist nicht ganz einfach und wird deshalb von einem speziell dafür ausgebildeten Radiologen gemacht.

Ich werde bei Seppl eine Allgemeinuntersuchung machen, sowie die Daten erheben.

Zuerst erläutere ich Ihnen den Ablauf der Untersuchung. Es ist wichtig, dass der Hund nüchtern ist, weil er eine Sedation (Beruhigungsspritze) erhalten wird (beim Ultraschall muss der Hund ruhig liegenbleiben). Wir stecken jedem Hund für den Ultraschall einen Venenkatheter, aus welchem wir auch gleich 5ml Blut für die Analyse entnehmen. Über den Katheter lassen wir während dem Ultraschall eine Infusion laufen, damit der Einstrom der Harnleiter in die Harnblase sichtbar wird. Um den Hund schallen zu können, müssen wir den Bauch von Seppel im hinteren Bereich ausscheren.

Nötigenfalls verabreichen wir über die Infusion noch Lasix, was die Harnproduktion zusätzlich anregt.

Bringen Sie doch bitte eine Kopie des Stammbaumes oder den Stammbaum selbst mit. Die Untersuchung kostet Sie 50 SFr.

Wir reservieren für jeden Hund der zum Ultraschall kommt zusätzlich einen CT-Termin, dies weil es mal vorkommen kann, dass man im Schall die Einmündungen der Harnleiter nicht deutlich darstellen kann. Die Entscheidung ob im Anschluss (im Falle eines undeutigen Ultraschallbefundes) ein CT durchgeführt werden soll liegt aber bei Ihnen (für eine CT-Untersuchung ist eine Kurznarkose notwendig).

Wenn Sie noch Fragen haben dürfen Sie mich gerne kontaktieren.

Liebe Grüsse aus Zürich

...

Med.vet. ...

Abteilung für Kleintierfortpflanzung
Klinik für Fortpflanzungsmedizin
Vetsuisse-Fakultät Universität Zürich
Winterthurerstr.260
CH-8057 Zürich

Tel: +41 44 635 82 41

Bron: *E-mail van 10 maart 2009*

Naschrift: ...

Naschrift:

Der Schall dauert, jenachdem wie schnell der Radiologe die Mündungen findet, 20-30 min. Meistens können die Mündungen im Ultraschall dargestellt werden.

Eine CT-Untersuchung ist bei den wenigsten Hunden nötig. Wir möchten die Besitzer einfach darauf hinweisen, dass, wenn im Schall die Mündungen nicht dargestellt werden können, eine weiterführende Untersuchung für eine definitive Diagnose nötig ist (ob diese dann durchgeführt werden soll entscheiden Sie).

Eine CT-Untersuchung kostet zwischen 300-400 SFr. Der Schall kostet 50 SFr.

...

Med.vet. ...

Abteilung für Kleintierfortpflanzung
Klinik für Fortpflanzungsmedizin
Vetsuisse-Fakultät Universität Zürich
Winterthurerstr.260
CH-8057 Zürich

Tel: +41 44 635 82 41

Bron: *E-mail van 11 maart 2009*